Aus dem Pathologischen Institut der Universität Breslau
Direktor: Prof. Dr. Fr. Henke

Neuroblastome und Neuroepitheliome

Inaugural-Dissertation

zur Erlangung der Doktorwürde
in der Medizin und Chirurgie
der

Medizinischen Fakultät der Schlesischen
Friedrich-Wilhelms-Universität zu Breslau

vorgelegt von

Ernst Silberberg
Arzt
in Breslau

Druck von Max Bermann, Breslau, Antonienstraße 24

1925

Gedruckt mit Genehmigung
der Medizinischen Fakultät der Universität Breslau.

Referent:
Professor Dr. Fr. Henke.

R. UNIV.
BIBLIOTHEEK
LEIDEN

Dem Andenken
meines teuren Vaters und meiner heißgeliebten Mutter

in unauslöschlicher Dankbarkeit

gewidmet

Digitized by the Internet Archive
in 2026

https://archive.org/details/IA41543121_0139

(Aus dem Pathologischen Institut der Universität Breslau.
Direktor: Prof. Dr. *Fr. Henke.*)

Neuroblastome und Neuroepitheliome.

Von

Ernst Silberberg.

Mit 2 Textabbildungen.

(Eingegangen am 13. Dezember 1925.)

Die dem nervösen Zentralsystem eigene Geschwulst, das Gliom, besteht aus einem mesenchymalen, meistens nur spärlich entwickelten Bindegewebe mit Blutgefäßentwicklungen und aus Wucherungen der ektodermalen Stützsubstanz, der Neuroglia. Nach dem mikroskopischen Bilde kann man nach *Kaufmann*[1])

1. relativ zellarme, faserreiche Gliome,
2. zellreiche Gliome und
3. Gliome mit epithelialem Charakter

unterscheiden. Zu der letzteren Gruppe, die eine besondere Stellung unter den Gliomen einnimmt, gehören die schon von *Henneberg* beschriebenen „ependymären Gliome" und die später als sog. „Neuroepitheliome" abgegrenzten Gliome. Wie *Kaufmann* zusammenfassend feststellt, kommen in diesen Gewächsen epitheliale Zellen vor, die sich zu Alveolen oder Rosetten (*Wintersteins*che Rosetten) anordnen. *Wehrli* machte als erster darauf aufmerksam, daß den Mittelpunkt derartiger „*Strahlenkronen*" Gefäße bilden, von denen aus ein feines Fasergerüst radiär ausstrahlt. Die epithelialen Zellen lagern sich in mehreren Schichten konzentrisch peripher zu den Gefäßen, so daß es keineswegs wundernehmen kann, wenn diese Geschwülste zunächst als „perivasculäre Sarkome" oder „Angiogliome", auch wohl als „Gliosarkome" aufgefaßt und in den Veröffentlichungen als solche angesprochen wurden. Nach den Untersuchungen von *Held*, *Weigert*, *Stumpf* u. a. über den feineren Bau der Neuroglia hat man gelernt, die Gliome von Sarkomen zu trennen, und auch manche Geschwülste, die zunächst als von den Gefäßen ausgehende Peritheliome und Endotheliome beurteilt wurden, erhielten bald durch die eigentümliche Form der Rosetten ihre richtige Deutung als gliöse Geschwülste epithelialer Natur. Es ist Gegenstand der genauen Untersuchungen von *Muthmann* und *Sauerbeck*[2]) unter *Kaufmanns* Leitung und der Beobachtung von *Roman*[3]) gewesen, die

Beziehung dieser epithelialen gliomatösen Blastome zum Nervengewebe klarzulegen. Eine auffallende Tatsache muß zunächst in den Vordergrund gerückt werden: daß nämlich diese Gewächse in den Hirnhöhlen ihren Sitz haben und häufig geradezu vogelkopfartig in den Ventrikeln liegen, bis kleinapfelgroß werden können, keine Neigung zur Metastasierung besitzen und teilweise mit Blutungen, teilweise mit cystischen Räumen durchsetzt sind. Zu den nur vereinzelt niedergelegten Beobachtungen derartiger Neubildungen im Gehirn (*Muthmann* und *Sauerbeck* sowie *Roman* bringen ausführlich eine kritische Literaturübersicht, deshalb sei auf diese nur verwiesen) gesellt sich eine bisher einzeln dastehende Lokalisation im Rückenmark, welche *Thielen*[4]) mitgeteilt hat. Doch muß in diesem Zusammenhange noch auf einen anderen Lieblingssitz derartig gebauter Neoplasmen hingewiesen werden, und zwar handelt es sich hier um die gleichstehenden Geschwülste der Netzhaut, die jüngstens *B. Fischer*[5]) des näheren untersucht und geschwulstpathologisch gewertet hat. Hiervon wird später noch die Rede sein müssen; besonders von augenärztlicher Seite (*Winterstein*) ist die Aufmerksamkeit der Pathologen auf diese Klasse von Geschwülsten gelenkt worden, da gerade an der Retina diese Gewächse verhältnismäßig am häufigsten vorkommen, wenn sie auch in ihrer Gesamtheit zu den wirklichen Seltenheiten krankhaften Geschehens gehören. Im Anschluß an diese Gewächse muß des weiteren an die sog. „*Sympathicoblastome*" *L. Picks*[6]) erinnert werden, die bekanntlich auch „Rosetten" in sich schließen, bei denen insbesondere auf Grund bestimmter Untersuchungsmethoden der Nachweis gelingt, daß durch Neurofibrillen Verbindungen mit den Fasern des sympathischen Nerven bestehen. Somit müssen die Beziehungen der Neuroepitheliome auch zu dieser Klasse von Geschwülsten einer kritischen Würdigung unterzogen werden. Die Frage, ob die *Neuroepitheliome* Beziehungen zur Glia haben oder nicht — den positiven Gliabefunden entsprechend immer mit der adjektivischen Bezeichnung „*gliomatosum*" benannt —, wurde ursprünglich bei den einzelnen Untersuchungen in verschiedenem Sinne beantwortet, und es sind auch verschiedene Theorien in dieser Hinsicht aufgestellt worden. Erst die neueren pathohistologischen Untersuchungsmethoden und deren weiterer Ausbau ermöglichten einen näheren Einblick in diese Zusammenhänge. So stellte es sich heraus, daß bei einer näheren kritischen Betrachtung verschiedene Fälle ausgeschlossen werden mußten, da sie nicht mehr allen unseren heutigen methodologischen histologischen Anforderungen genügten. Seit der Bearbeitung *Romans* hat man auf die neurohistologischen Untersuchungen immer mehr Wert gelegt. *Roman* selbst konnte mit der *Weigert*schen oder *Benda-Mallorys* Methode Gliafaserelemente nachweisen, während *Muthmann* und *Sauerbeck* in ihrem Falle keinen Erfolg hatten bzw. ihre Deutung mit Vorsicht vorzunehmen geneigt waren, da sie eben

rein technisch die Glia nicht elektiv untersuchen konnten. Dahingegen macht neuerdings *B. Fischer*, der über das verhältnismäßig größte Material von derartigen Fällen von Netzhautgeschwülsten verfügt, darauf aufmerksam, daß ihm niemals ein Nachweis von Gliafasern gelungen ist, allerdings ist er in der Beurteilung seiner Beobachtungen vorsichtig, da ihm eine frische Fixierung von Argentum nitricum zur *Cajal*schen Methode unmöglich war.

Aber auch mit den neuesten Methoden allein (ob nämlich Gliafasern nachzuweisen sind oder nicht) sind die Beziehungen der Neuroepitheliome zum Nervengewebe noch nicht erschöpft. Es handelt sich darum festzustellen, ob etwa *unreife* gliöse Elemente in diesen Geschwülsten vorkommen oder nicht. Und für diese unreifen gliösen Bestandteile gibt es keine histologischen Darstellungsmöglichkeiten.

Zur näheren Erkenntnis aller aufgeworfenen und anzuschneidenden Fragen ist ein kurzer entwicklungsgeschichtlicher Rückblick zweckmäßig. Bekanntlich leitet sich die gesamte Nervensubstanz vom Ektoderm, und zwar dem Medullarrohr ab. Es erfolgt die Differenzierung einmal in *Neuroblasten* (Stammzellen der Nervenzellelemente) und zweitens in die pfeilerartigen *Spongioblasten* (Stammzellen der Neuroglia); und so ist es *Ribbert*[7]) gewesen, der vom entwicklungsgeschichtlichen Standpunkt aus die sog. *Pfeilerzell-Spongioblastome* als noch nicht differenzierte Gliome in die Geschwulstlehre einreihte. Bekanntlich besteht die Neuroglia aus Gliafasern und Gliazellen. Bei der ausgereiften Gliazelle unterscheidet man zwei verschiedene Zellarten, einmal die *Ependymzellen*, die ihren ursprünglichen epithelialen Charakter wahren und sich in radiärer Anordnung finden, und zweitens die *Astrocyten* oder *Deiters*chen Zellen. Nach diesen kurzen embryologischen Ausführungen liegt die Histogenese der Neuroepitheliome klar zutage. Für die Zusammenhänge der Entstehung dieser Geschwülste ist besonders die Beobachtung *Thielens* bemerkenswert, da er bei seinem Falle Beziehungen zum Zentralkanal (Ependym) des Rückenmarks nachweisen konnte. Neurofibrillen oder Sympathicogonien im Sinne *Picks* konnten bisher bei keiner Mitteilung festgestellt werden. Die radiäre Zellanordnung um die „Strahlenkrone", die epithelialen Formationen sowie die makroskopische Untersuchung der Neuroepitheliome brachte die meisten Untersucher zur Annahme, daß der Ausgangspunkt dieser Art von Geschwülsten das Ependym ist, ein Nachweis, der bei der Frage nach der Entstehung dieser Blastome für die Lehre von der embryonalen Keimversprengung im Sinne *Cohnheims* spricht. Aus der neuesten Literatur (nach *Roman*) kommen noch folgende ganz wenige Beobachtungen hinzu. Ein Fall von *Kimura*[8]), der epithelähnliche Zellen in palisadenförmiger Anordnung von den „spezifische Fibrillen produzierenden Gliomelementen" fand, sowie eine eigenartige Beobach-

tung von *Wesseli*[9]), der bei einem primären Neuroblastom der Nebenniere Metastasen in der Orbita feststellte. Das Merkwürdige ist, daß die Rosetten sich in der Metastase der Orbita nicht, dagegen aber im Primärgewächs nachweisen ließen, wobei die Beziehungen dieser beiden Gewächse zueinander nicht restlos geklärt sind. Doch wird man bei dieser Mitteilung auch an das seltene Vorkommen etwaiger mehrfacher voneinander unabhängiger Geschwulstbildungen denken müssen; jedenfalls ist die Frage der Primärgeschwulst und der Metastasierung in seinem Falle nicht als unbedingt und restlos geklärt anzusprechen. Weiterhin hat ein Neuroepithelioma gliomatosum syringo-myeloides des Corpus ciliare *Velhagen*[10]) beobachtet, der außer ein- und mehrschichtigen Epithelschläuchen von dem Aussehen embryonaler Netzhaut gewuchertes Gliagewebe nachweist. Endlich ist eine Demonstration von *Hübschmann*[11]) zu erwähnen. Hier handelt es sich um ein epitheliales Hirngewächs bei einem 33jährigen Manne. Die Struktur dieses Neoplasmas erinnert an Geschwülste von Drüsen mit innerer Sekretion, besonders der Glandula carotica, wobei in der Aussprache *Berblinger*[12]) auf einen von ihm selbst beobachteten Fall verweist, den er ebenso wie die *Hübschmann*sche Kasuistik dem Neuroepitheliom hinzuzurechnen geneigt ist. Zum Schluß sei auf eine Mitteilung von *Körner*[13]) verwiesen, die ein krebsartiges Neuroepitheliogliom des Adergeflechts in der Rautengrube veröffentlicht. Sie fand Gliafasern, doch sei hervorgehoben, daß eine bösartige Entartung eines solchen Neuroepithelioms bisher von keiner Seite beobachtet werden konnte. Und auch in der eben erwähnten Mitteilung wird von „krebsartig" gesprochen und nicht der Übergang in ein sicheres Carcinom angenommen.

B. Eigene Beobachtung.

a) Krankheitsverlauf.

Es handelt sich bei dem mitzuteilenden Fall um eine Beobachtung aus dem pathologischen Institut der Universität Breslau, die in der Sitzung der Schlesischen Gesellschaft für vaterländische Kultur am 14. XI. 24 in Breslau von *M. Silberberg*[14]) zunächst kurz vorgestellt wurde. Aus der Krankengeschichte der medizinischen Klinik der Universität seien folgende Angaben auszugsweise erwähnt.

Der 10jährige Knabe, der seit einiger Zeit über Kopfschmerzen klagte, war von einem Baum gefallen und bekam im Anschluß an diesen Unfall Hirn-Reizerscheinungen. Im Röntgenbilde fand man eine Verschattung im Gebiete der Halswirbelsäule, sodaß der Verdacht auf eine Fraktur derselben ausgesprochen wurde (Epistropheus-Fraktur?). Zunehmender, innerhalb einiger Wochen einsetzender Hirndruck bei Nackensteifigkeit veranlaßten eine Überführung von außerhalb in die medizinische Klinik und machten eine Entlastungstrepanation notwendig. Während der Kranke in die chirurgische Klinik zu diesem Zwecke verlegt wurde, trat (10 Wochen nach dem Unfall) der Tod an Atemlähmung ein.

b) Pathologisch-anatomischer Befund.

1. Sektionsbefund.

H. E., 10 Jahre, Hpt.-Nr. 156 NI, 1924/1925; seziert den 21. X. 1924. Die im Pathologischen Institut 6 Stunden nach dem Tode vorgenommene Obduktion ergab (im Auszug) folgenden Befund (Dr. *Silberberg*): Leiche eines zart gebauten mittelkräftigen Knaben mit allen Zeichen des Todes. Totenstarre vorhanden. *Zwerchfellstand* links 5. Rippe, rechts 4. Intercostalraum. Nach Entnahme des Brustbeins sinken die Lungen zurück.

Herz: Klappen zart und intakt, Muskel schlaff, Gefäße o. B. *Lungen*: beiderseits stark blutüberfüllt, besonders längs der Wirbelsäule rechts, auf der Schnittfläche entleert sich massenhaft schaumig-wäßrige Flüssigkeit. *Halsorgane*: o. B. *Milz*: groß, Follikelzeichnung deutlich. *Niere*: Kapsel beiderseits leicht abziehbar, auf der Oberfläche fällt Blutüberfüllung auf, die Pyramiden treten deutlich hervor. *Leber*: stark blutüberfüllt, Acinuszeichnung deutlich. *Bauchorganbefund* sonst normal.

Schädelhöhle: Nach Entnahme des Schädeldaches und des mit den Hirnhäuten festhaftenden Gehirns fallen die völligen Abplattungen der Windungen auf. Bei näherer Betrachtung der Oberfläche sieht man, daß die Hemisphären mit wäßrig-hellen Mengen (besonders die Pia) erfüllt und gequollen sind. Ab und zu fallen Trübungen und feinfädige Beläge auf, die einen gelbgrünlichen Farbton annehmen. Die Flüssigkeit der Seitenventrikel ist stark vermehrt, der 3. ist erweitert und der 4. Ventrikel weist eine besonders starke Erweiterung bis etwa zu Kleinapfelgröße auf. Auf dem Boden des Ventrikels finden sich grauweiße ungeformte, etwa taubeneigroße Massen, die mit der Wandung des Ventrikels (Ependym) leicht verwachsen und im Innern besonders cystisch erweitert sind, zum Teil mehr feste Massen aufweisen, und zum Teil mit Blut durchsetzt sind. Die 4. Hirnhöhle ist von den Geschwulstmassen ausgefüllt (Abb. 1), welche auf das verlängerte Mark drücken. Diese Massen führen durch die Foramina Magendii weiter intradural über das verlängerte Mark bis an die Höhe der Halsanschwellung des Rückenmarkes. Sonst ist makroskopisch kein krankhafter Befund zu erheben.

Krankheit: Tumor cysticus ventriculi quarti. *Todesursache*: Impressio medullae oblongatae.

Befund: *Hypostasis pulmonum, Oedema pulmonum, Cyanosis hepatis, Cyanosis renum, Intumescentia lymphoglandularum mesenterialium, Hydrocephalus ventriculi quarti, Meningitis incipiens purulenta, Tumor cysticus ventriculi quarti.*

2. Mikroskopische Untersuchung.

Zur *mikroskopischen* Untersuchung wurden verschiedene Stellen von dem Gewächs entnommen und den einzelnen Untersuchungsmethoden entsprechend in Formalin, Alkohol, *Müller*scher Flüssigkeit, *Weigerts* Gliabeizung und frische Scheiben in 2,5 proz. Lösung von Argentum nitricum eingelegt. Darauf wurden Einbettungen vorgenommen und Kernfärbungen nach *Hämatoxylin-Eosin, Hämatoxylin-van Gieson, Heidenhain, Mallory*, in der Modifikation von *Ribbert*, Darstellung der Neurofibrillen nach *Ramon y Cajal* und Gliadarstellung nach *Weigert, Benda-Mallory* und *Alzheimer-Mann* angestellt. Bei einer Kernfärbung mit Hämatoxylin-Eosin fällt schon bei schwacher Vergrößerung ein für das Gewächs höchst charakteristisches, eigenartiges, buntes Bild auf. Zunächst sieht man überall starke Hohlraumbildungen, die im Inneren strotzend voll mit Blut gefüllt sind, und um das Lumen herum eine helle feine Randzone aufweisen. Inmitten dieser hellen Randzone fallen protoplasmaarme, fädige, radiär angeordnete Fasern auf. In der Peripherie sieht man eine dichte Ansammlung blau gefärbter Kerne, so-

daß das typische Bild einer „*Strahlenkrone*“ charakteristisch hervortritt. Sonst findet man vereinzelt eosinrote, feinkörnige kernlose Massen, sowie ab und zu Hohlraumbildungen, in denen sich keine Zellen nachweisen lassen. In wieder anderen Gebieten fallen mitunter Blutungsherde auf. Bei starker Vergrößerung stellt man, was man schon bei schwacher Vergrößerung annehmen konnte, unzweifelhaft fest, daß die Ränder der rosettenartigen „Strahlenkronen“ zartwandige Gefäße sind, in deren Lichtung sich massenhaft rote Blutkörperchen befinden. In der Wandung aller dieser Gefäße finden sich platte, manchmal mehr spindlige Zellen mit schmalem Protoplasmasaum und scharf dunkelblau gefärbten Kernen überall einschichtig (Gefäßendothel). Die kernlose helle perivasculäre Zone zeigt

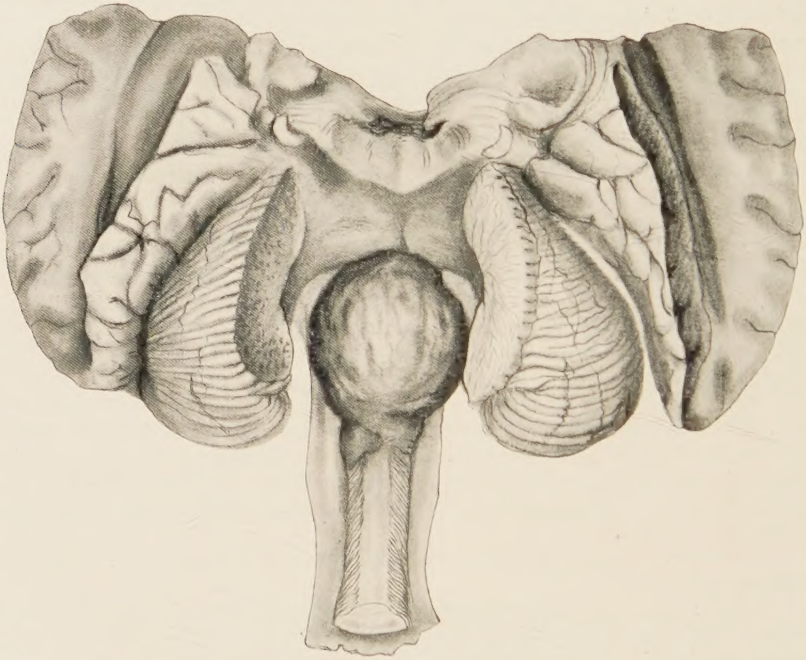

Abb. 1. Lageverhältnisse der Geschwulst in der 4. Hirnhöhle mit Übergreifen auf das Rückenmark; Erweiterung der übrigen Hirnhöhlen.

ein feinmaschiges faseriges Netz, ohne daß es gelingt außer der radspeichenartigen Anordnung irgendwelche Besonderheiten zu erkennen. Die konzentrisch peripher liegenden Kerne sind gleichartig angeordnet, vorwiegend rundlich, manchmal auch etwas mehr eckig und ziemlich chromatinreich, dicht aneinandergereiht. Nennenswerte Zellverklumpungen oder Kernteilungsfiguren finden sich nicht. Doch fällt auf, daß manche dieser soeben gekennzeichneten Zellen in einem feinen faserigen Gerüstnetz liegen, das sich innerhalb des ganzen Tumors, wenn auch spärlich, so doch deutlich, nachweisen läßt.

Eine Färbung nach von *Gieson* kann über den mikroskopischen Bau des Gewächses keinen weiteren Aufschluß geben, doch erkennt man, daß das zwischen den Zellen liegende Fasernetz sich mit dem Säurefuchsin rot abhebt.

Die Färbung nach *Heidenhain* zeigt aufs neue die ausgesprochen tiefschwarz erscheinenden Kerne; die Randzone um die Gefäße herum bleibt hell und un-

gefärbt und zeigt farblose Faserzüge ohne nennenswerte Besonderheiten. Um weiteren Einblick in das Faserwerk zu gewinnen, wird eine Färbung nach *Mallory* in der Modifikation von *Ribbert* zu Rate gezogen. Diese zeigt, daß sich um die Gefäße herum ein tief dunkelblau gefärbtes kernloses bzw. kernarmes Gewebe anordnet, das sich leicht auffasert und den Tumor als Stützgerüst feinfädig septierend durchzieht.

Zu näheren Klarlegungen der Beziehungen der Geschwulst zur Nervensubstanz und ihrem Verhältnis zum Nervenstützgewebe wird die Silberimprägnation nach *Ramon y Cajal* bei gleich frisch in argentum nitricum fixierten Stückchen angesetzt. Vergleichsuntersuchungen an normalem Hirngewebe zu gleicher Zeit und nach

Abb. 2. Schnitt durch den Tumor. *Weigerts Neurogliafärbung:* Helles Grundgerüst und Rosettenbildung, Blaufärbung der Kerne, *keine Gliafasern.*

gleicher Methode vorgenommen, ergeben, daß die Imprägnatur leicht und gut anspricht. Bei der Geschwulst indessen finden sich nirgends weder in der Strahlenkrone noch sonstwo auch nur andeutungsweise neurofibrilläre Elemente. Bei den verschiedensten Stücken des Blastoms erhält man ebenfalls ein negatives Ergebnis. Ebenso wird bei der Vornahme der Neurogliapräparate Vergleichsmaterial von Rückenmark und Gehirn nach den einzelnen Methoden zum Vergleich herangezogen, welches die Zuverlässigkeit der Färbungen erhärten soll und auch überall ergibt. Doch findet man zwar, um die Original *Weigert*-Färbung herauszugreifen, überall blau gefärbte Kerne, es gelingt aber indessen nirgends, — auch an den verschiedensten Abschnitten des Gewächses — weder in den Strahlenkronen noch

zwischen diesen oder zwischen den Geschwulstzellen selbst im Stützgewebe auch nur andeutungsweise elektive Gliafaserelemente nachzuweisen (Abb. 2). Auch bei den Neurogliafärbungen nach *Benda-Mallory* und *Alzheimer-Mann* lassen sich nirgends Anhaltspunkte für Gliafasern gewinnen.

3. Epikrise.

Es handelt sich somit in vorliegender Beobachtung um eine Geschwulst, die durch folgende Merkmale wohl gekennzeichnet ist: Gefäßreichtum, Strahlenkrone und peripheren Zellreichtum, Nekrose, Blutungen und cystische Hohlraumbildungen. Es bleibt nun noch zu erörtern, welcher Art und welcher Herkunft die eigentlichen Gewächszellen sind. Nach der Größe und Form der Zellen liegen wohl epitheliale vor. Auf Grund der Gleichartigkeit der Zellen und deren Anordnung ist als ihr Ausgangsort der Ansicht der meisten Untersucher entsprechend das Ventrikelepithel (Ependym) anzunehmen. Und so ist es höchst wahrscheinlich, daß das geschwulstmäßige Wachstum bei dieser Neubildung in einer Wucherung der Ventrikelepithelien (Ependymepithelien) seinen Ausgang genommen hat. Auch das makroskopische Verhalten des Gewächses spricht in dem gleichen Sinne. Die Geschwulst liegt dem Ventrikel auf, haftet höchstens dem Ventrikelependym leicht an, wächst aber indessen nirgends in die Hirnsubstanz destruktiv hinein, setzt sich infiltrativ, aber nicht destruktiv durch die Verbindungen der Hirnhöhlen nach den subduralen Rückenmarksräumen fort und wächst über die Medulla oblongata bis etwa zur Halsanschwellung des Rückenmarks. Das Fehlen neurofibrillärer Gebilde spricht ebenfalls dafür, daß das Neoplasma vom Ependym ausgeht, da die epithelialen Ependymzellen keine unmittelbare Beziehungen zu den eigentlichen nervösen Bestandteilen haben. Es gelingt also nicht, einen Zusammenhang mit dem Nervengewebe oder den Nervenzellen der Hirnsubstanz zu beweisen. Die Zellanordnung spricht auch entwicklungsgeschichtlich für epitheliale Ependymzellen, da sie die radiäre Wachstumsform des Medullarrohrs, wie sie noch der Zentralkanal des Rückenmarkskanals zeigt, weiterhin nachahmen. Eigentlich sind diese Zellen nach der Auffassung von *Kaufmann* dicht aneinanderliegende Leiber von Spongioblasten, und so ist es selbstverständlich nicht auszuschließen, daß die Fasern, die von den „Rosetten" ausstrahlen, Andeutungen unreifer gliöser Faserelemente darstellen können. Ein Beweis hierfür ist aber nicht zu erbringen. Sarkomzellen sind, wie eben ausgeführt, nicht in Erwägung zu ziehen und abzulehen, da Form und Andeutung der Zellen durchaus dagegen sprechen. Ausgereifte Glia jedenfalls weist der Tumor nicht auf. Es handelt sich somit zusammengefaßt um eine epitheliale Nervengewebsgeschwulst, ausgehend vom Ependymepithel. Wenn man der bisherigen Benennung folgen will, so liegt eine jener Geschwulstbildungen vor, welche als Neuroepitheliome

abgegrenzt zu werden pflegen. Da Cystenbildung in dem mitgeteilten Neoplasma festgestellt wurde, kann man von einem Neuroepithelioma cysticum sprechen. Bei der Demonstration war das Gewächs nach der Bezeichnung der bisher beschriebenen Fälle folgend als Neuroepithelioma cysticum gliomatosum angesprochen worden, da die nervösen Sonderuntersuchungen damals noch nicht abgeschlossen waren, das Blastom aber mit Sicherheit zu dieser Klasse von Geschwülsten offensichtlich zu gehören schien. Die genauere Untersuchung könnte jetzt in der Beurteilung diese Geschwulst als Neuroepithelioma cysticum oder höchstens Neuroepithelioma cysticum spongioblasticum erscheinen lassen, da eben jede Andeutung von ausdifferenzierter, entwickelter Glia fehlt. Daß Astrocyten wieder durch Entdifferenzierung epitheliale Formen annehmen können, gilt aus allgemein pathologischen und entwicklungsgeschichtlichen Erwägungen heraus jetzt als überwundene Ansicht [*Ribbert*[15]), *Hart*[16])]. Über die Dauer der Entwicklung des Neoplasmas kann man nicht viel Bestimmtes aussagen. Die Kopfschmerzen und die unklaren Hirnsymptome, die einige Zeit vor dem Unfall beobachtet wurden, sind wohl auf Rechnung des sich entwickelnden Gewächses zu setzen, ohne daß man zeitlich etwas aussagen könnte. Der Tod selbst ist durch Druckwirkung des Gewächses auf das Atemzentrum (Medulla oblongata) erfolgt (durch Atemlähmung). Auch die klinische Untersuchung spricht in dem Sinne, das Herz schlug noch weiter, während die Atmung schon einige Zeit aufgehört hatte. Es erhebt sich sogar die wichtige Frage, ob der Patient nicht deshalb vom Baum gefallen ist, weil die Druckwirkung des Tumors Hirnerscheinungen bedingt hatte, welche Störungen der Gleichgewichtskoordination im Kleinhirn auszulösen imstande waren. Es wäre dann der Unfall eine Folge des Gewächses. Ein Zusammenhang zwischen Unfall (Sturz) und Geschwulstbildung ist abzulehnen. Eine Fraktur der Halswirbelsäule, wie sie klinisch angenommen wurde, war pathologisch-anatomisch nicht nachweisbar.

c) Ergebnisse und Folgerungen.

Was lehrt die mitgeteilte Beobachtung für die allgemeine Geschwulstpathologie unter besonderer Berücksichtigung der Gliome mit epithelialem Charakter? Es ist schon wiederholt darauf hingewiesen worden, und es ist in Übereinstimmung mit den Beobachtungen von *B. Fischer* von grundsätzlicher Bedeutung festzustellen, daß die Geschwulst keine Neurofibrillen und keine Gliafasern aufweist. Somit sprechen die Tatsachen dafür, die adjektive Bezeichnung „gliomatosum" für das Neuroepitheliom nicht als allgemein gültig bestehen zu lassen. Das ist ja auch der maßgebende Grundgedanke, den *Fischer* gehabt hat, als er vorschlug, alle diese seltenen, bis dahin durchweg als „Neuroepithelioma

gliomatosum" bezeichneten Geschwülste in der Retina am besten als Neuroblastome anzusprechen, da diese Bezeichnung nichts und in keiner Weise etwas präjudiziert. Er will damit lediglich zum Ausdruck bringen, daß die Geschwülste aus Embryonalzellen der Nervenzellensubstanz und zwar den Neuroblasten hervorgehen, und er erinnert an die pathologisch-anatomische und biologische Ähnlichkeit dieser Neubildungen mit den Sympathicoblastomen. Demgegenüber hält er die „angiomatösen Gliome" mit demselben Bau für eine ausgereifte gutartige, im übrigen den Neuroblastomen gleichstehende Geschwulst. Wenn auch der histologische Bau dieser Art von Netzhauttumoren und Hirngeschwülsten der nämliche ist, so muß doch ein klinischer Unterschied erwähnt werden. Die „Retinagliome" sind stets bösartig. Folgt man nun *Ribberts* und *Fischers* durchaus einleuchtenden Auffassungen weiter, so liegt es auf der Hand, in die Klasse der Neuroblastome auch die Neuroepitheliome des Gehirns ohne Schwierigkeiten in die Betrachtungsweise mit hineinzubeziehen, da es sich bei dem krankhaften Geschehen um die gleichen Vorgänge und Erscheinungen handelt. Hat man es mit einer Beteiligung ausgereifter Glia und unreifer spongioblastischer Elemente (wie bei *Roman*) zu tun, so kann man gegebenenfalls einen solchen Tumor als Spongioblastoma gliomatosum bezeichnen. Die Frage, ob es sich um unreife Gliafasern (Spongioblastome *Ribbert*) handelt oder nicht, ist nach dem augenblicklichen Stande der wissenschaftlichen Untersuchungsmethoden mit Sicherheit nicht zu entscheiden. Es trifft die Bezeichnung *Ribberts* zweifelsohne für einen Teil der Beobachtungen auf Grund seiner und der herrschenden entwicklungsgeschichtlichen Vorstellungen zu, doch ist es von untergeordneter Bedeutung und für die großen Probleme von der Lehre der Geschwülste nicht so wesentlich, einen grundlegenden Unterschied zwischen Spongioblastom und Neuroblastom zu machen, da es sich nur um entwicklungsgeschichtlich verschiedene Stufen wesensgleichen Geschehens handelt. Kurz zu erwähnen seien nochmals die Zusammenhänge dieser Klasse von Geschwülsten im Gehirn bzw. im Rückenmark und der Retina zu den Sympathicoblastomen (*Pick*). Schließlich ist auch das Sympathicoblastom ein Neuroblastom (Sympathicusfasern). Die Sympathicoblastome haben folgende histologische Kennzeichen: Rosetten, nachweisbare Neurofibrillen und die Sympathicogonien. Da bisher kein Nachweis dafür zu erbringen war, daß die Neuroblastome, Neuroepitheliome bzw. Spongioblastome neurofibrilläre Bestandteile enthielten, so kann man sehr wohl von einer weitgehenden Ähnlichkeit dieser Gewächse zu den Gewächsen des sympathischen Nerven sprechen. Sie sind zwar auch bezüglich ihrer Entstehung ähnlich, doch kann man sie nicht ohne weiteres miteinander völlig gleichsetzen. Wie und warum sich gerade merkwürdigerweise die Geschwulstzellen bei allen diesen Bla-

stomen, besonders aber bei den Neuroblastomen und Neuroepitheliomen, rosettenartig um die radiär ausstrahlenden Ausläufer von der Gefäßwand (Spongioblasten?) anordnen, ob überhaupt und inwieweit Beziehungen zu dem Gefäßsystem bestehen, entzieht sich noch unserer Kenntnis und muß weiterer allgemein pathologischer Forschung überlassen bleiben. Wir sind nach dem heutigen Stande der Wissenschaft nur imstande, objektiv die Tatsachen als solche festzulegen, und die Beziehungen der einzelnen Gewächse zueinander und zu den bekannten Systemen kritisch und näher zu beleuchten.

Literaturverzeichnis.

[1]) *Kaufmann*, Lehrbuch der speziellen Pathologie 1922. — [2]) *Muthmann* und *Sauerbeck*, Über eine Gliageschwulst des 4. Ventrikels (Neuroepithelioma gliomatosum columnocellulare veli medullaris posterioris). Zieglers Beiträge z. allg. Path. u. pathol. Anat. **34**, 445. — [3]) *Roman*, Zur Kenntnis des Neuroepithelioma gliomatosum. Virchows Archiv **211**, 126. — [4]) *Thielen*, Beitrag zur Kenntnis der sog. Gliastifte, Neuroepithelioma gliomatosum mikrocysticum, medullae spinalis. Dtsch. Zeitschr. f. Nervenheilk. **35**, H. 5 u. 6. — [5]) *Fischer, B.*, Über Wesen und Benennung der Gliome (Neuroblastome) des Auges. Zentralbl. f. allg. Pathol. u. pathol. Anat. **29**, Nr. 20, S. 545. — [6]) *Pick*, Berl. klin. Wochenschr. 1912, H. 1 u. 2. — [7]) *Ribbert*, Über das Spongioblastom und das Gliom. Virchows Archiv **225**, 195. — [8]) *Kimura*, Mitteilungen aus dem Pathologischen Institut der Universität Sendai **1**. 1921. Ref. Zentralbl. f. Pathol. 1921/1922, S. 581. — [9]) *Wessely*, Ein bisher noch nicht beschriebener Fall von Orbitaltumor. Arch. f. Augenheilk. **85**, 6. — [10]) *Velhagen*, Eine gliomähnliche Geschwulst (Neuroepithelioma gliomatosum syringo-myeloides des Corpus ciliare. Klin. Monatsbl. f. Augenheilk. **62**, 571. 1919. — [11]) *Hübschmann*, 86. Naturforscherversammlung in Nauheim; ref. im Zentralbl. f. Pathol. 1920/1921, S. 179. — [12]) *Berblinger*, Diskussionsbemerkungen ebendaselbst — [13]) *Körner*, Geschwülste der Adergeflechte. Zentralbl. f. pathol. Anat. **30**, Nr. 6, S. 121. — [14]) *Silberberg, M.*, Sitzg. d. Schles. Ges. f. vaterl. Kultur vom 14. 11. 1924 in Breslau; ref. in Klin. Wochenschr. 1925, S. 280. — [15]) *Hart*, Arch. f. Psych. **47**, H. 2. — [16]) *Ribbert*, Zentralbl. f. Pathol. **21**, H. 4.

Lebenslauf.

Am 8. Februar 1902 wurde ich, Ernst Silberberg, preußischer Staatsangehöriger, in Rybnik O/S als Sohn des im Kriege als Oberstabsarzt d. R. verstorbenen prakt. Arztes Dr. Silberberg und seiner Ehefrau Dorothea, geb. Herzberg, geboren. Zu den akademischen Studien wurde ich auf der katholischen Volksschule und dem staatlichen Gymnasium zu Rybnik vorbereitet. 1920 verließ ich das Gymnasium mit dem Zeugnis der Reife und studierte seit dem Sommersemester 1920 (10 Semester) ausschließlich an der Universität in Breslau. Am 18. Mai 1925 beendete ich meine ärztliche Staatsprüfung vor der ärztlichen Prüfungskommission in Breslau. Seitdem war ich in der Medizinischen Klinik der Universität Breslau und der Frauen-Abteilung des Krankenhauses Allerheiligen tätig und befinde mich augenblicklich auf der chirurgischen Abteilung des Krankenhauses Allerheiligen.